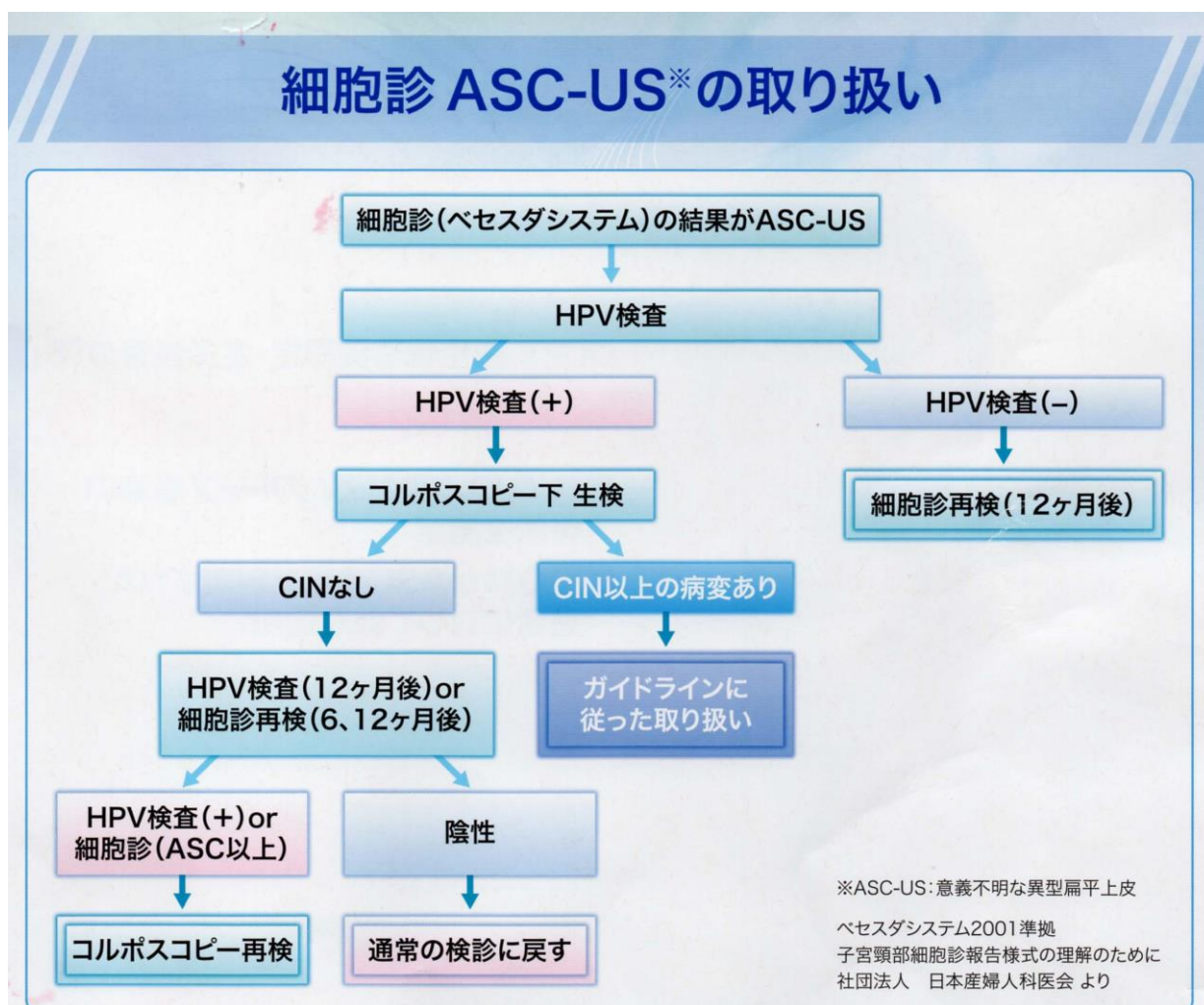

# 子宮頸がん検診「要精査」といわれた方へ



子宮頸部細胞診で異常を認められた場合の検査は保険診療としてお受けください、なお細胞診結果判定用語については「子宮頸がん検診の実際」をご参照ください

**ASC-US** : HPV 感染が疑われる細胞があるものの、CIN（前がん病変）とまでは言えないような場合です。この場合はまず、子宮頸部に HPV 感染があるかどうかを検査します。



HPV 検査が陰性の場合、発がん性 HPV 感染は否定的なので、12ヶ月後に通常の子宮頸がん検診（細胞診）で経過観察します。

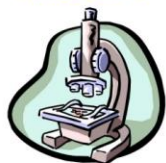**LSIL,HSIL,ASC-H** : CIN (子宮頸部異形成=子宮頸がんの前がん病変) が疑われるため、コルポスコープ検査 (コルポ診、子宮頸部拡大鏡検査) を行い、見える範囲の子宮頸部粘膜の、最も異常と思われる部位を小さく切り取って (生検) 病理組織学的検査を行うことにより病気を確定診断します。コルポスコープで見える範囲に病変がない場合は診断目的の円錐切除術をする場合もあります

**AGC** の一部は、子宮体部に発生した病変からこぼれ落ちた細胞を拾い上げている場合があります。そのため、コルポスコープや子宮頸部生検に加えて子宮体癌の検査を追加する場合があります。

**SCC** : 子宮頸部のあきらかな浸潤がんが考えられます、コルポスコープや組織検査をおこなうのと平行して、病気の進み具合 (ステージング) の検査も必要です。

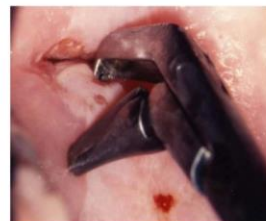## 子宮頸がん診断の流れ

スクリーニング/判定  
細胞診専門医  
細胞検査士



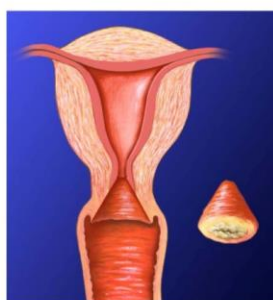細胞診  
(スクリーニング)

コルポ診、組織診断  
(確定診断)



診断困難な場合

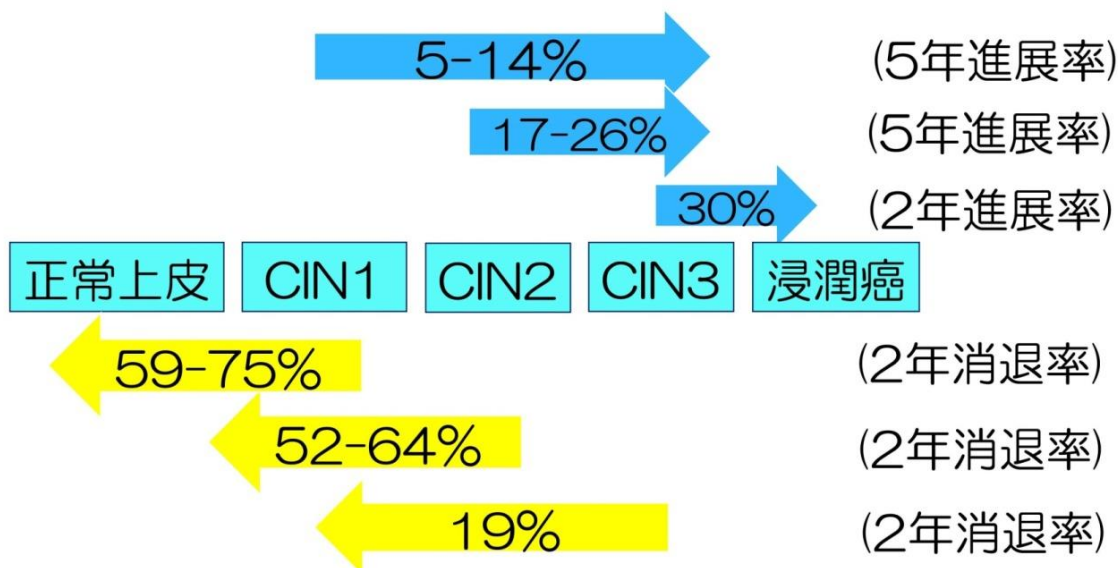
円錐切除術による組織診断  
(最終診断)



子宮頸部の円錐切除術によって病変すべてを取りきった場合で、しかもその病変が非常に早期の子宮頸がんと確定されれば、最終治療にもなります。

子宮頸部異形成（CIN）の一般的な経過

## 子宮頸部上皮内病変の自然史



(沖 明典、日産婦学会誌、2006)  
 (Holowath P, J Natl Cancer Inst, 1999)

子宮頸部の前がん病変（CIN）は基本的に自然治癒していく傾向があります。特に CIN 1 は約 6 割以上が 2 年間で消退することが知られているため経過観察になります。CIN 3 では消退せず進展する可能性のほうが高いため原則的に手術の対象となります。なお、現在 HPV 感染に対して有効な治療薬はありません。

CIN（子宮頸部異形成）の管理指針		
CIN 分類	従来名称	管理の原則
CIN1	子宮頸部軽度異形成	6 か月ごとの細胞診+コルポスコープ+組織検査
CIN2	子宮頸部中等度異形成	3-4 か月ごとの細胞診+コルポスコープ+組織検査
CIN3	子宮頸部高度異形成または上皮内癌	子宮頸部円錐切除術を行う （若年・未妊婦では蒸散法など低侵襲手術も考慮）