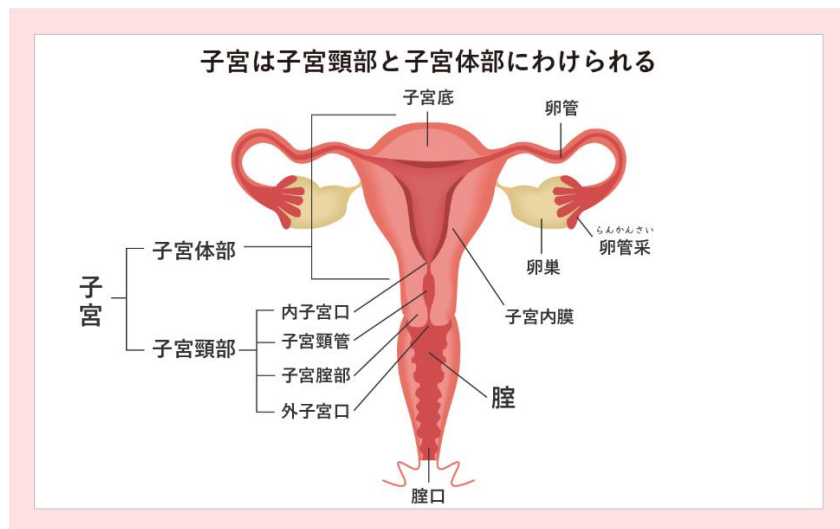


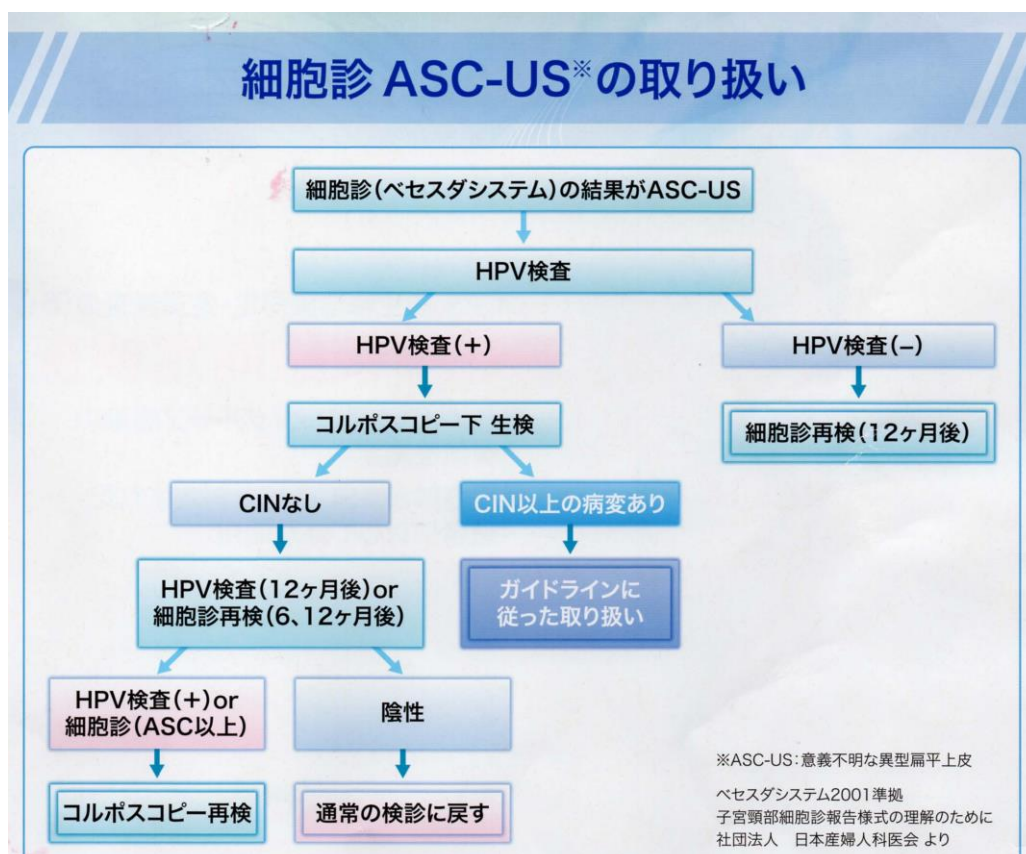
# 子宮頸がん検診「要精査」といわれた方へ



子宮頸部細胞診で異常を認めた場合の検査は保険診療になります、なお細胞診結果判定用語については「子宮頸がん検診の実際」をご参照ください



ASC-US: HPV 感染が疑われる細胞があるものの、CIN (前がん病変) とまでは言えないような場合です。この場合はまず、子宮頸部に HPV 感染があるかどうかを検査します。



**LSIL,HSIL,ASC-H**： CIN（子宮頸部異形成＝子宮頸がんの前がん病変）が疑われるため、コルポスコープ検査（コルポ診、子宮頸部拡大鏡検査）を行い、子宮頸部粘膜の最も異常と思われる部位を1－2か所小さく切り取って（生検）病理組織学的検査を行うことにより病気を確定診断します。コルポスコープで見える範囲に病変がない場合は診断目的の円錐切除術が必要な場合もあります。

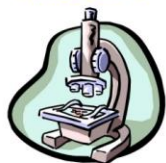**AGC**： 子宮頸部のやや奥まったところにある頸管腺由来の腫瘍病変が疑われる細胞で、しばしばCINも伴うことがあります。AGCの一部は、子宮体部に発生した病変からこぼれ落ちた細胞を拾い上げている場合があるため、コルポスコープや子宮頸部生検に加えて子宮体癌の検査を追加する場合があります。病変の本体が見えにくいところにあることが多く、より一層こまめな検査が必要です。

**SCC**： 子宮頸部のあきらかな浸潤がんが考えられます、コルポスコープや組織検査をおこなうのと平行して、治療方法を決めるため病気の進み具合（ステージング）の検査も必要です。

## 子宮頸がん診断の流れ

スクリーニング/判定

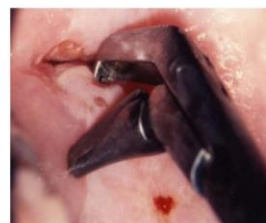細胞診専門医  
細胞検査士



細胞診  
(スクリーニング)

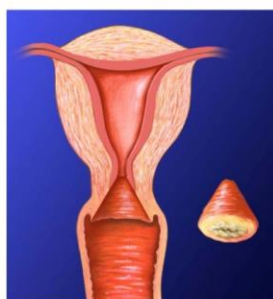

コルポ診、組織診断  
(確定診断)



診断困難な場合

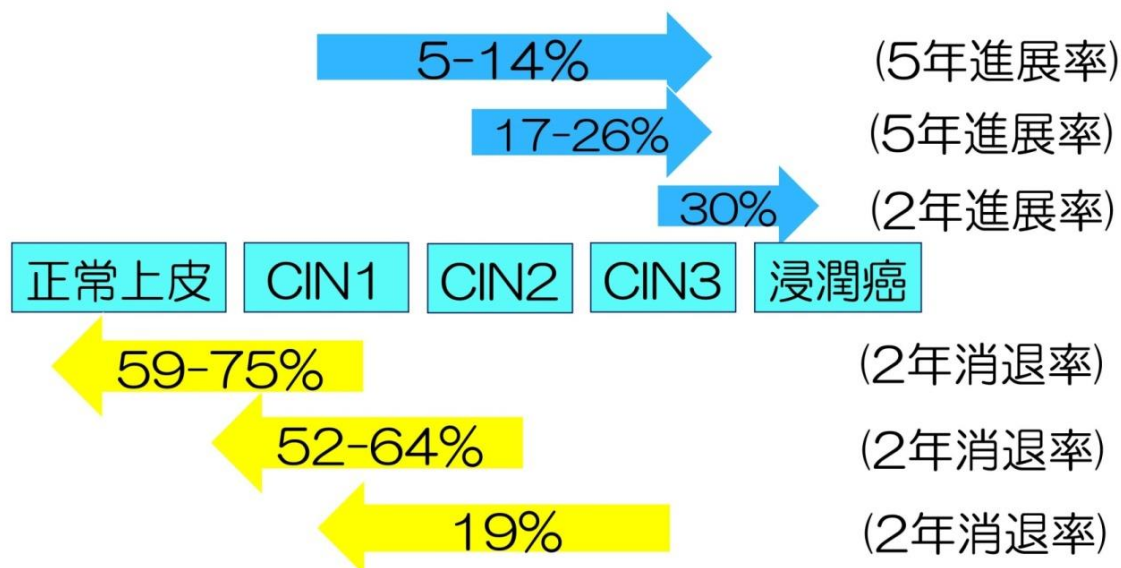
円錐切除術による組織診断  
(最終診断)



円錐切除術によって病変すべてを取りきった場合で、しかもその病変が非常に早期の子宮頸がんと確定できれば、検査と最終治療を兼ねることになります。

子宮頸部異形成（CIN）の一般的な経過

## 子宮頸部上皮内病変の自然史



(沖 明典、日産婦学会誌、2006)  
(Holowath P, J Natl Cancer Inst, 1999)

子宮頸部の前がん病変（CIN）はウイルス疾患であり、自然治癒していく傾向があります。特に CIN 1 は約 6 割以上が 2 年間で消退することが知られているため経過観察を行います。CIN 3 では消退せず進展する可能性のほうが高いため原則的に手術の対象となります。なお、現在 HPV 感染に対して有効な治療薬はありません。HPV ワクチン（子宮頸がん予防ワクチン）は前がん病変（CIN）に対して予防効果がありますが、すでに罹ってしまった CIN に対する治療効果はありません。

### CIN（子宮頸部異形成）の管理指針

CIN 分類	従来名称	管理の原則
CIN1	子宮頸部軽度異形成	6 か月ごとの細胞診+コルポスコープ+組織検査
CIN2	子宮頸部中等度異形成	3-4 か月ごとの細胞診+コルポスコープ+組織検査
CIN3	子宮頸部高度異形成または上皮内癌	子宮頸部円錐切除術を行う (若年・未妊婦では蒸散法など低侵襲手術も考慮)